

SFPPC

Évolution défavorable de
médialisation par VOX™ Implants

Igor Leuchter
Antoine Giovanni

CHU Timone Marseille

2008

Société Française de Phoniatrie – 14 octobre 2008

Expérience CHU Timone

- Depuis 2004, 128 injections intracordales d'élastomères de polydiméthylsiloxane (PDMS)
VOX™ Implants
- Indications
 - **Paralysie laryngée unilatérale**
 - Atrophies cordales, cicatrices,...
- Simple, sûre, rapide, avec de bons résultats vocaux
- Mais quelques mauvais résultats...

2008




Sur-correction... Enlever du VOX™ Implants ?

1^{er} cas

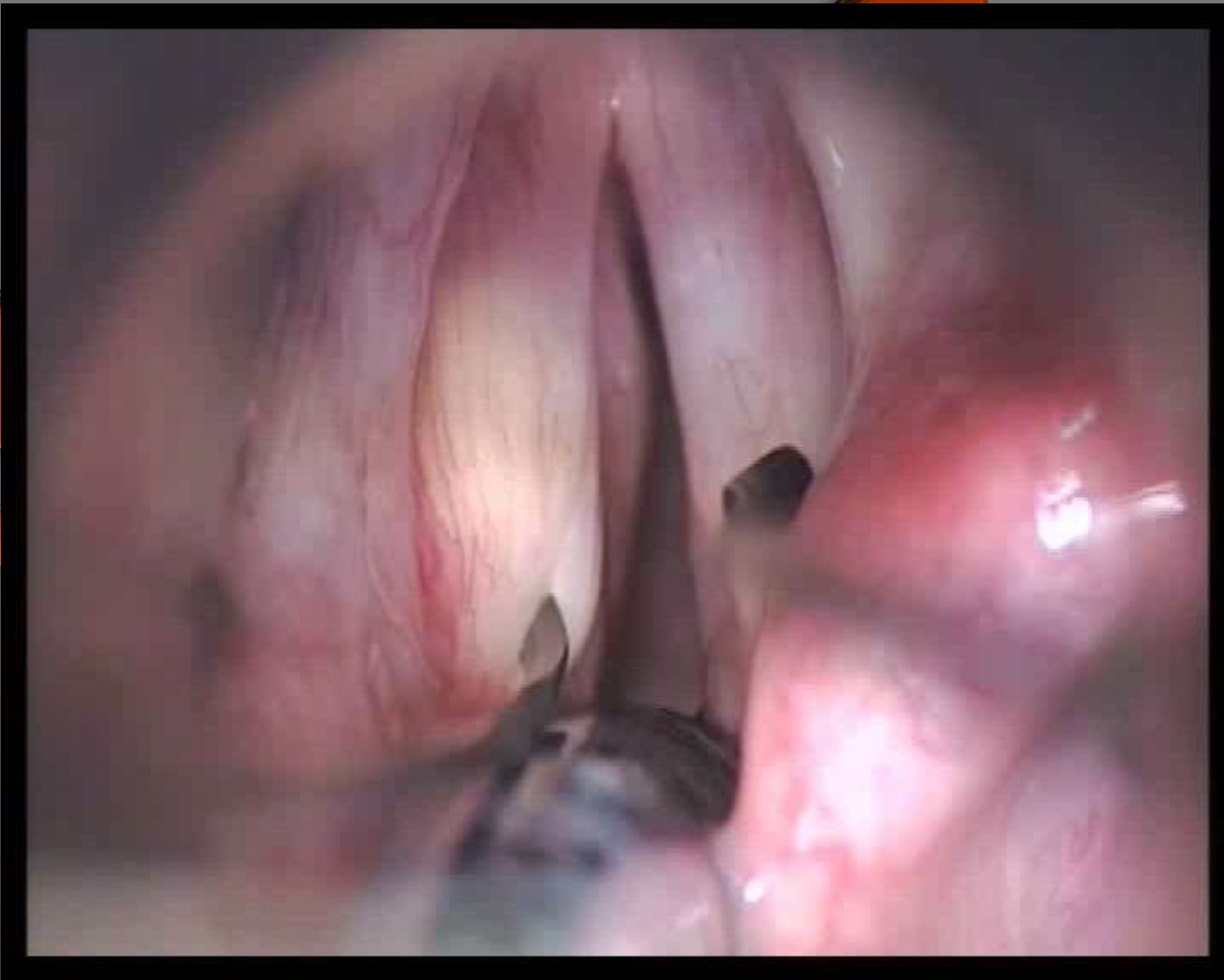
Paralysie récurrentielle gauche idiopathique

→ Injection de VOX™ Implants

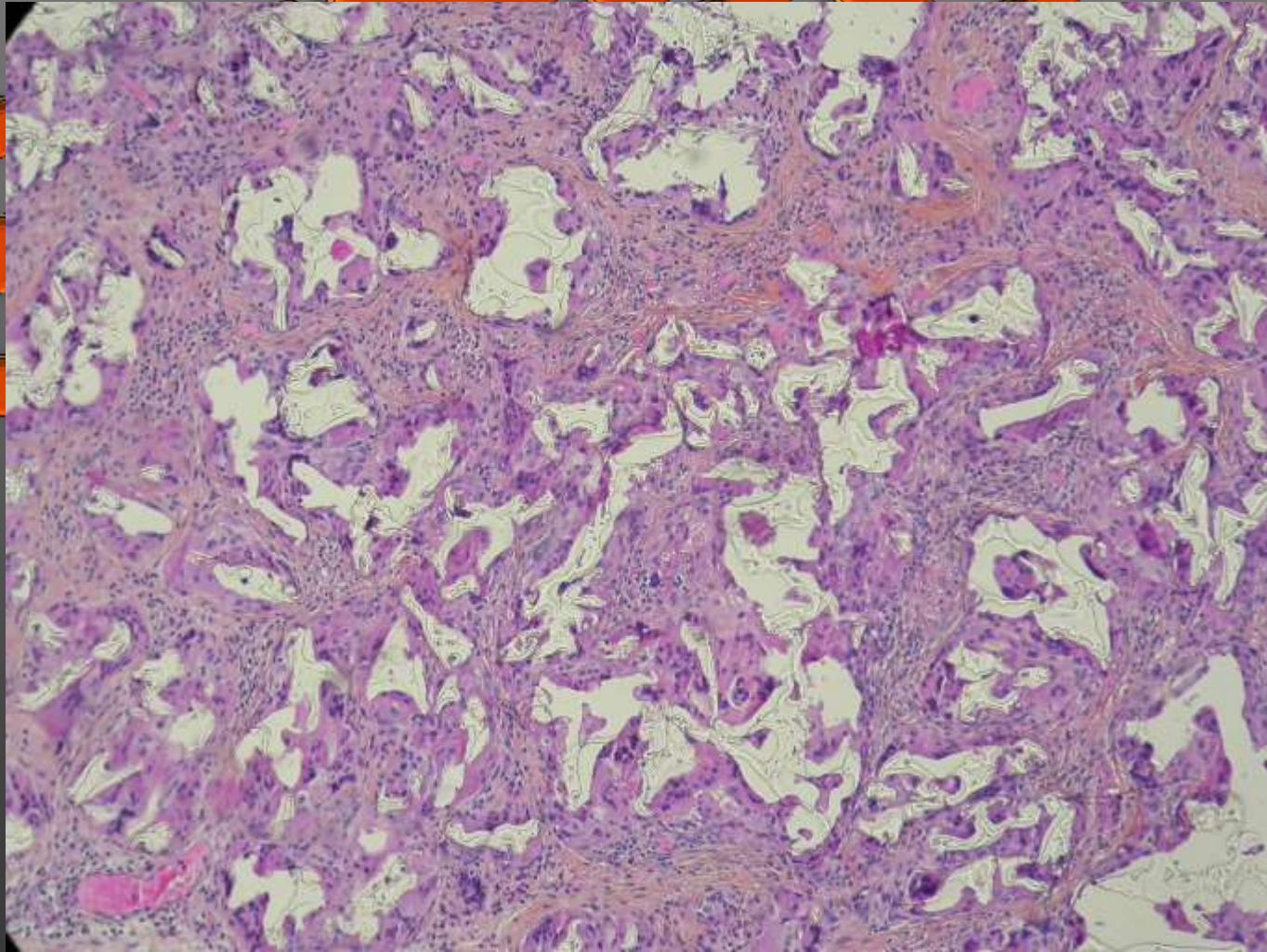


SEPPOC

8


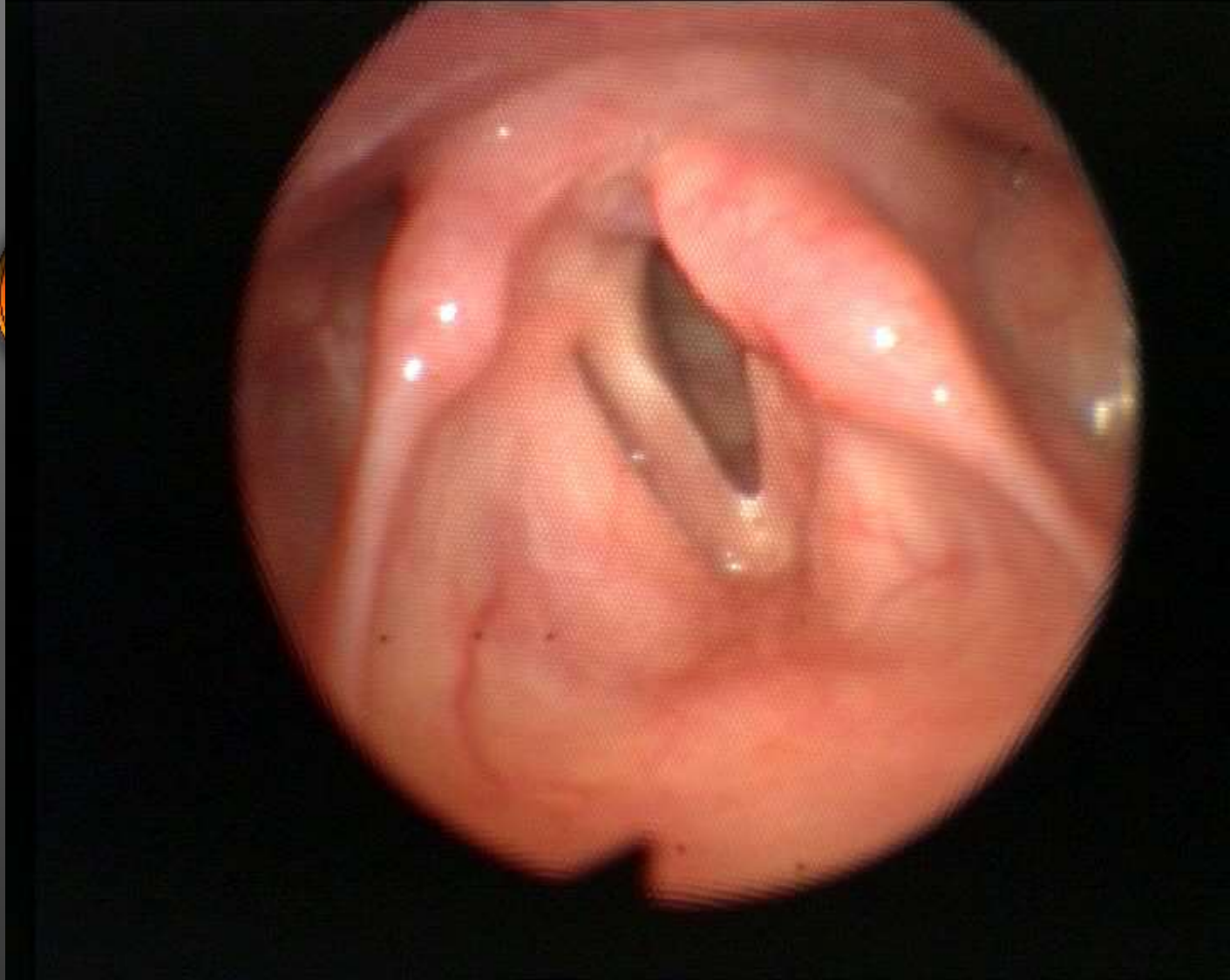


Granulome à corps étranger



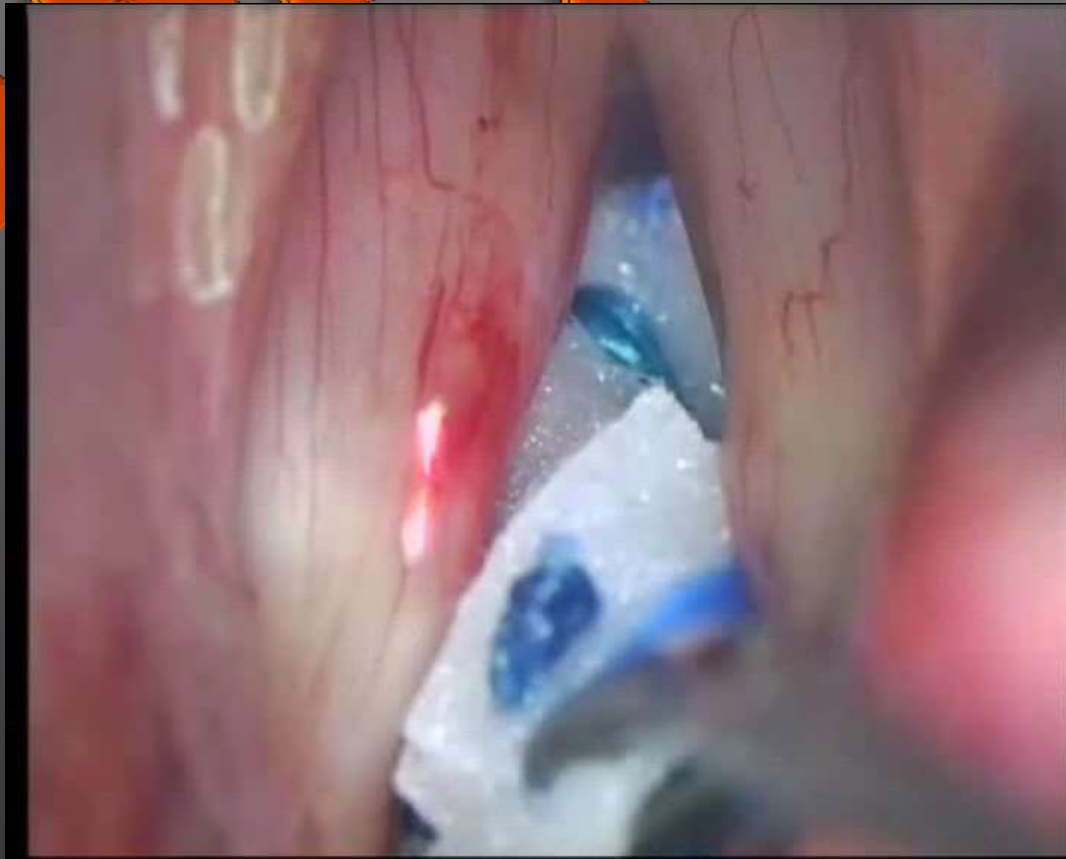Granulome à corps étranger & PDMS

- Injection intracordale
 - 1 cas: *Baijens et col. (2007)* → cordotomie
- Chirurgie plastique
 - *Rudolph et col. (1999)*
 - *Hoffmann et col. (1999)*
 - *Requena et col. (2001)*
 - *Casas et col. (2002)*
 - *Lombardi et col. (2004)*
 - *etc...*



2ème cas

- Atrophie cordale bilatérale (presbyphonie)
→ Injection de Vox Implants®

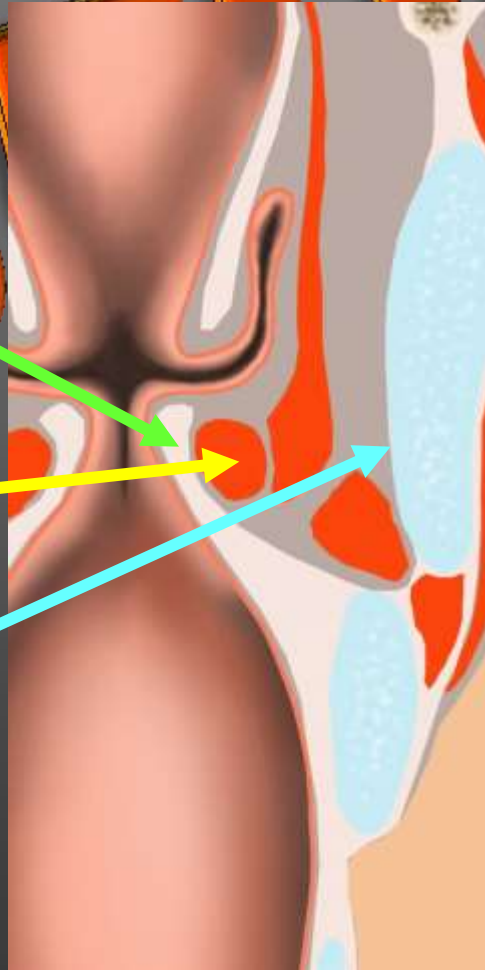


Site d'injection

Collagen
Deflux[®]

Graisse
Gelfoam

Vox Implants[®]



Conclusions

- Granulome à corps étranger
 - Rare, savoir reconnaître
 - Exérèse par cordotomie la plus complète possible
- Ne pas injecter dans l'espace de Reinke
 - Mauvais résultat vocal
 - Exérèse par cordotomie difficile
- Ne pas sur-corriger

Merci de votre attention

SFDPCC



20