

# SFPPC

## PROPOSITION D'UNE SOUS CLASSIFICATION DES CORDECTOMIES PAR VOIE ENDOSCOPIQUE AU LASER

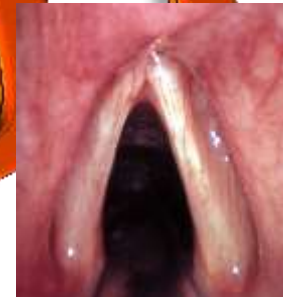Y Hamzani, Y Schvero, S Hans, L Crevier Buchman,  
MC Monfrais, D Brasnu



# HISTORIQUE DES CORDECTOMIES LASER

- Le concept de cordectomie par voie endoscopique au laser
  - *MS Strong et al, 1975, Laryngoscope*
- Contrôle local identique à la chirurgie par voie externe
  - *DG Pfister et al; 2006 .J Clin Oncol*
  - *CE Silver et al; 2009. Eur Arch Otorhinolaryngol*
  - *G Peretti et al; 2010 . Head Neck*
  - *DM Hartl et al; 2011. Head Neck*

2012



# LA CORDECTOMIE PAR VOIE TRANSORALE AU LASER CO2 EST LE TRAITEMENT DE RÉFÉRENCE AVEC LA RADIOTHÉRAPIE DES CANCERS GLOTTIQUES DÉBUTANTS

- *DG Pfister, SA Laurie, GS Weinstein, 2006 : J Clin Oncol*
- *CE Silver, JJ Beitler, RR Shaha, A Rinaldo, A Ferliot, 2009: Eur Arch Otorhinolaryngol*
- *DM Hartl, A Ferlito, D Brasnu, JA Langendijk, A Rinaldo, CE Silver, 2011 : Head Neck*
- *DG Pfister, KK Ang, DM Brizel, BA Burtness, AJ Cmelak, AD Covelas, 2011 : Natl Compr Canc Netw*



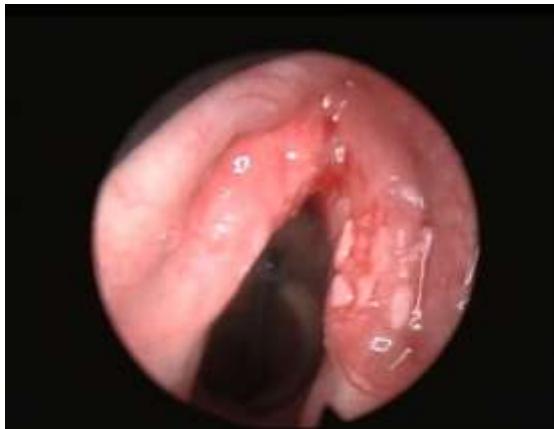# 2012



ENDOSCOPIC CORDECTOMY. A PROPOSAL FOR A  
CLASSIFICATION BY THE WORKING COMMITTEE,  
EUROPEAN LARYNGOLOGICAL ASSOCIATION

SFPPC

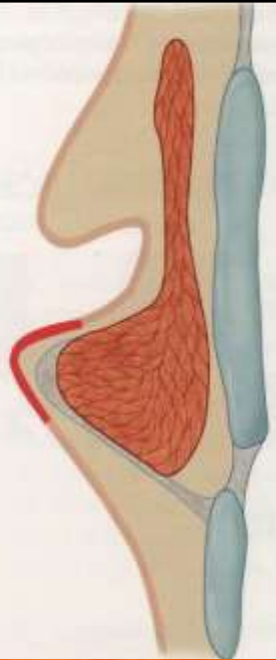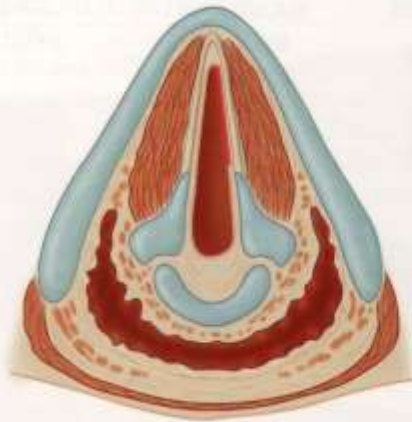- *M Remacle, HE Eckel, A Antonelli, D Brasnu, D Chevalier, G Friedriech et al, 2000 : Eur Arch Otorhinolaryngol*



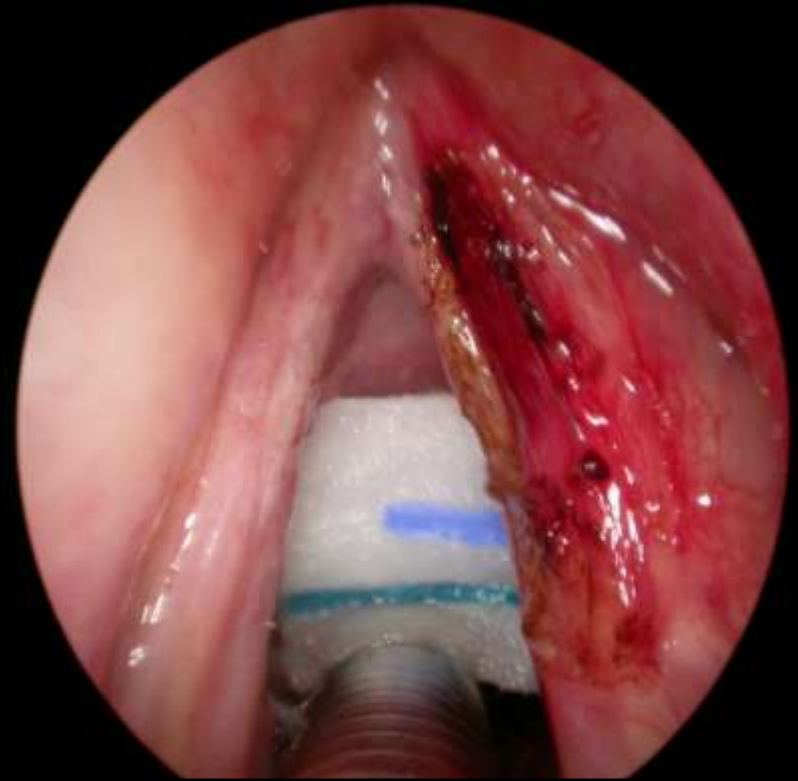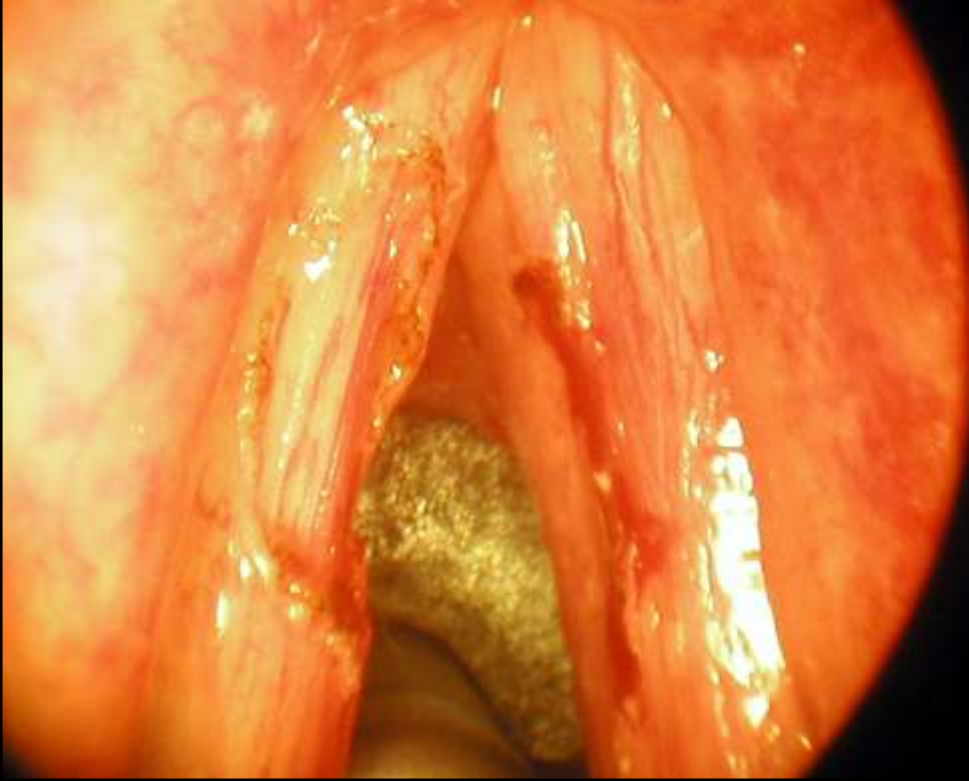
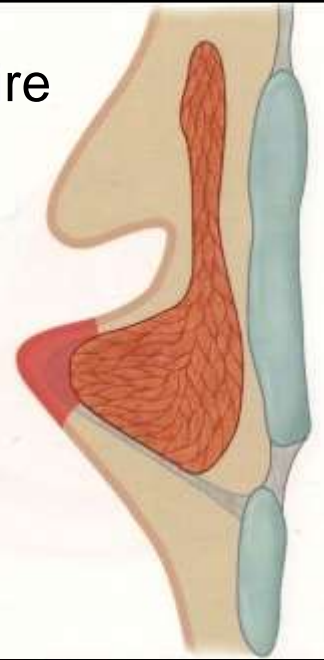
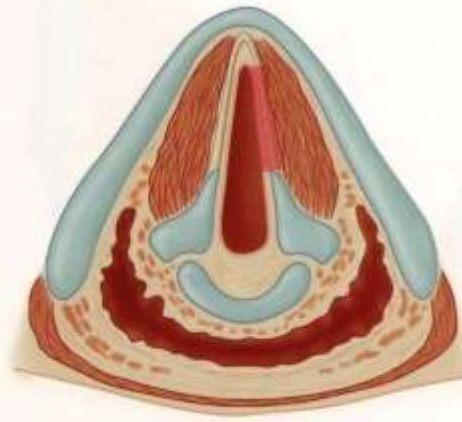
2012

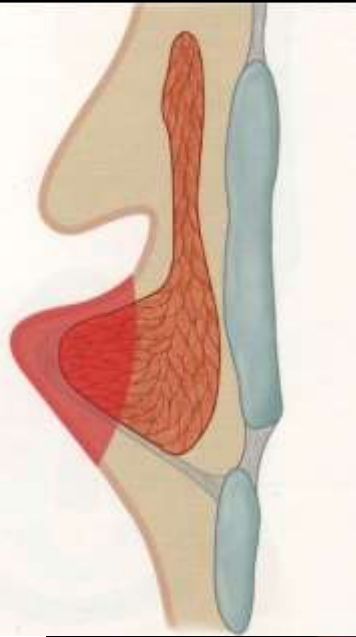
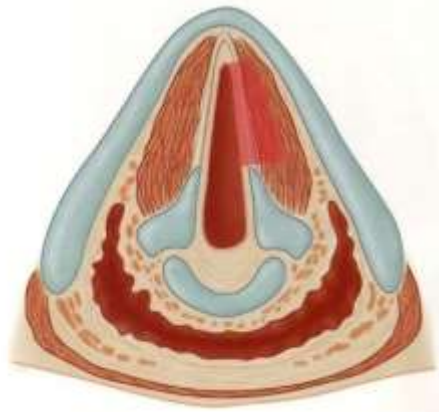


Type I sous épithélial



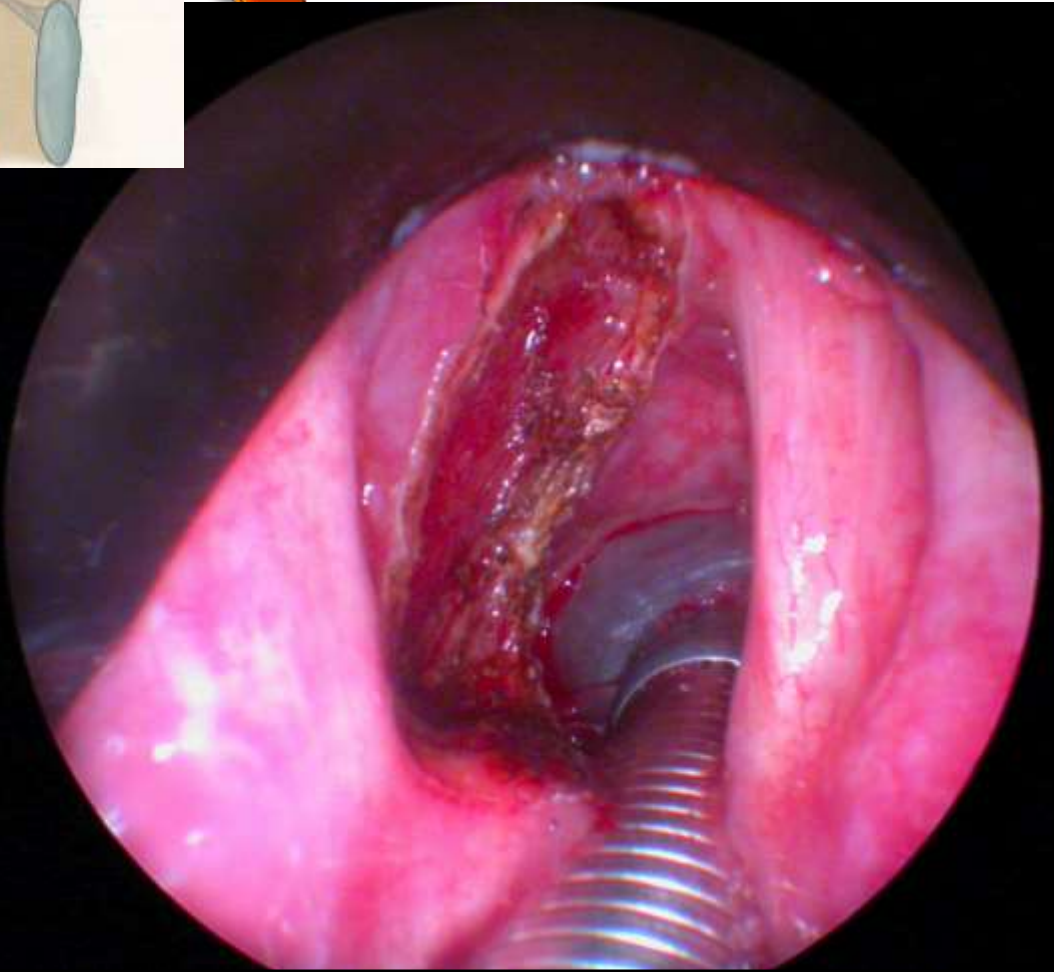
Type II sous ligamentaire

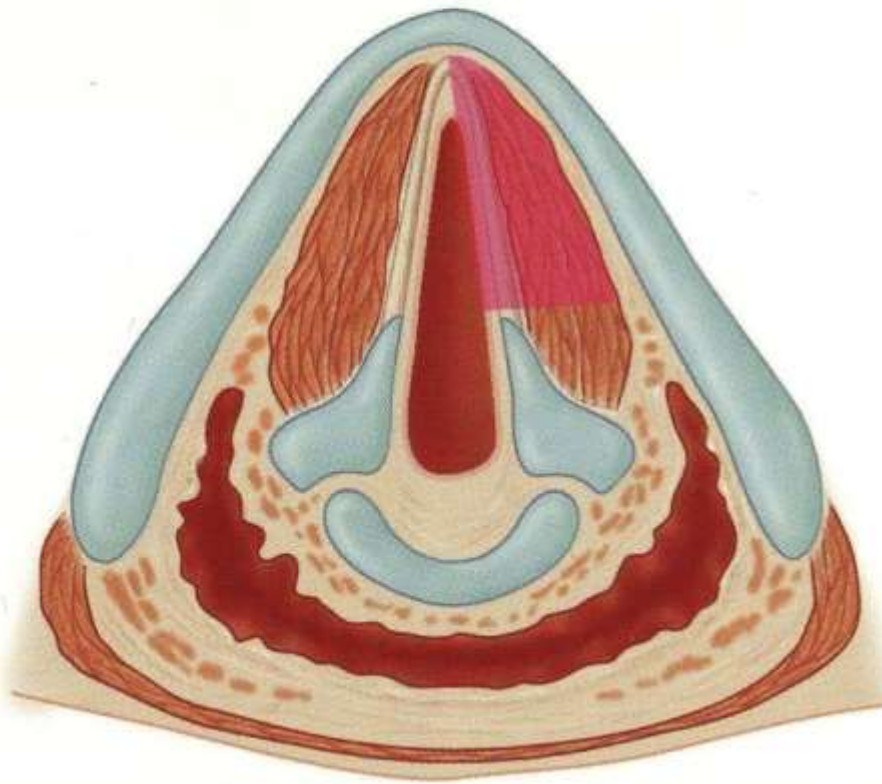




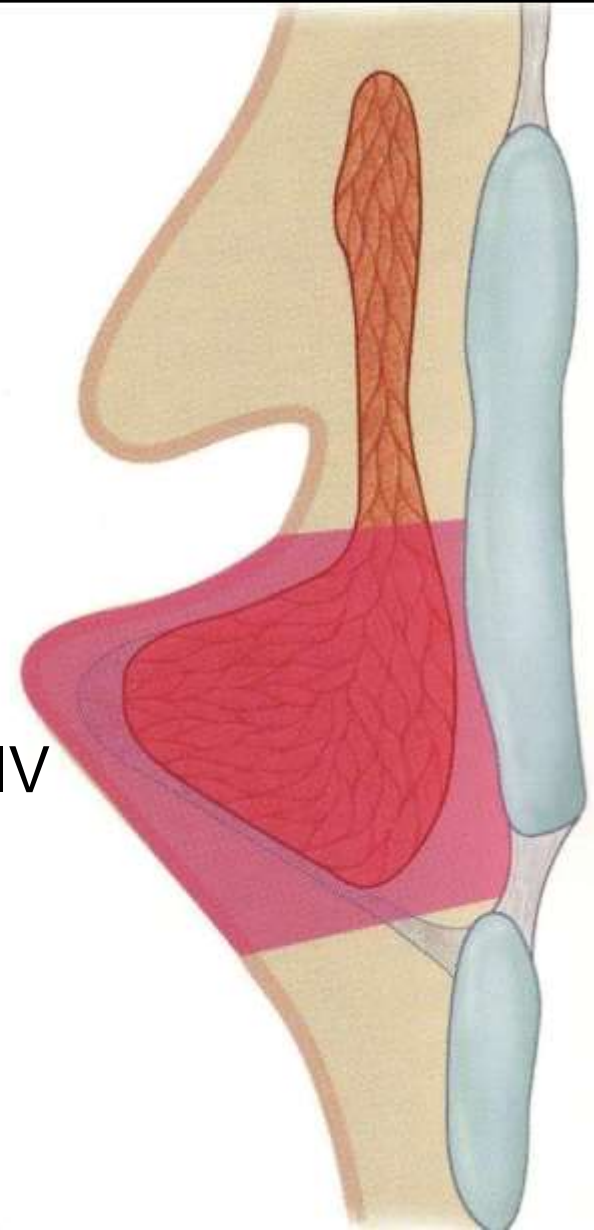
**PCC**

Type III  
transmusculaire



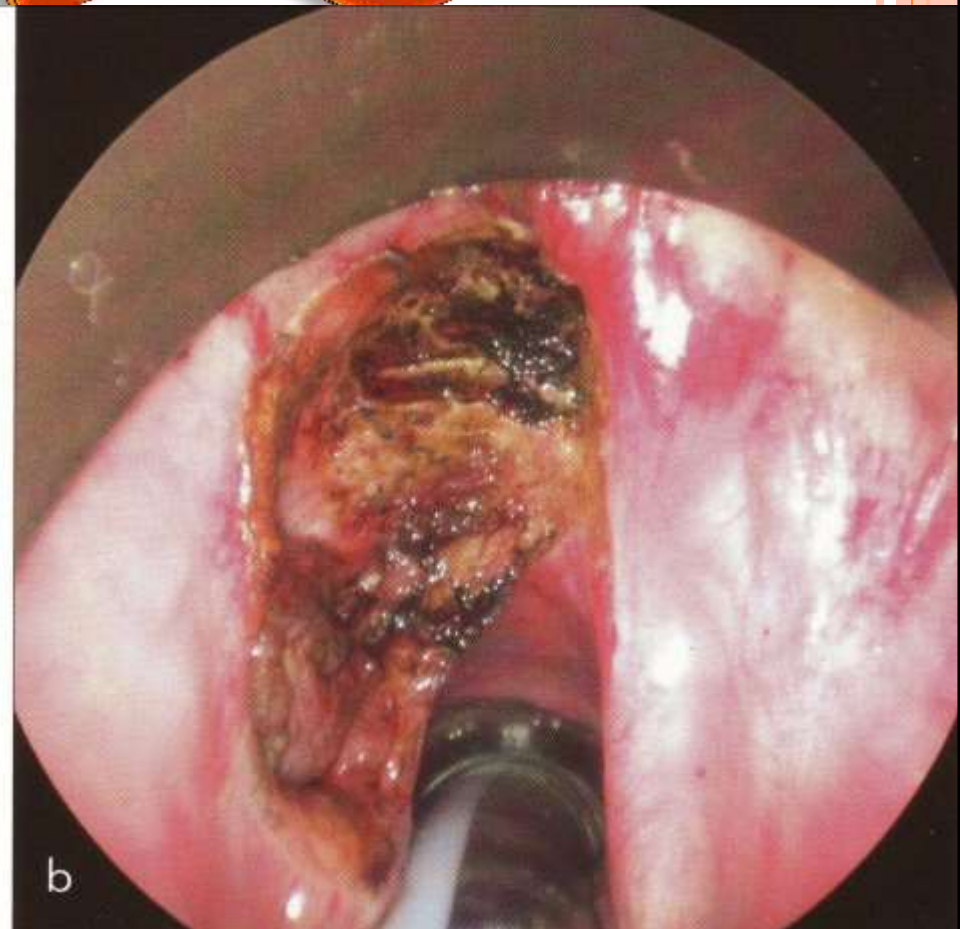
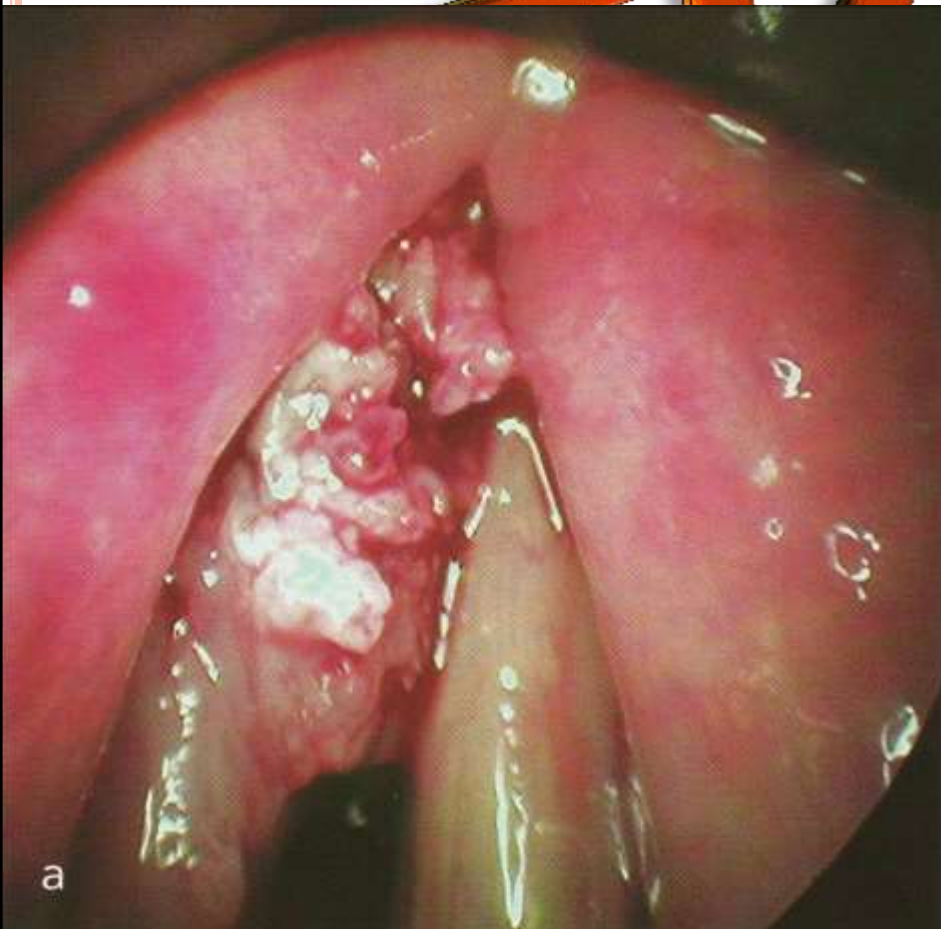


Type IV



Identique à une cordectomie par voie externe par laryngofissure

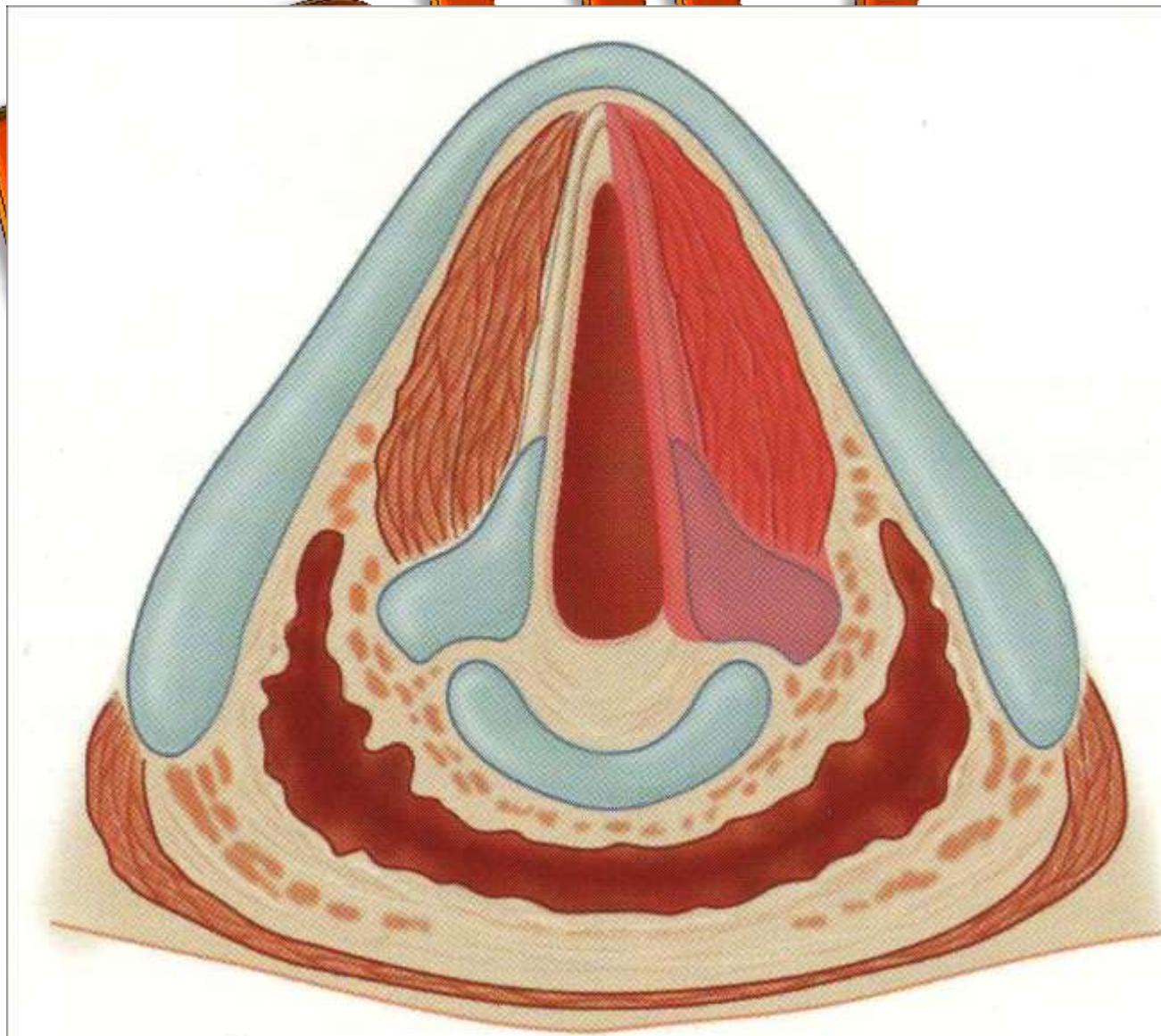
# Type Va: cordectomie étendue à la commissure antérieure





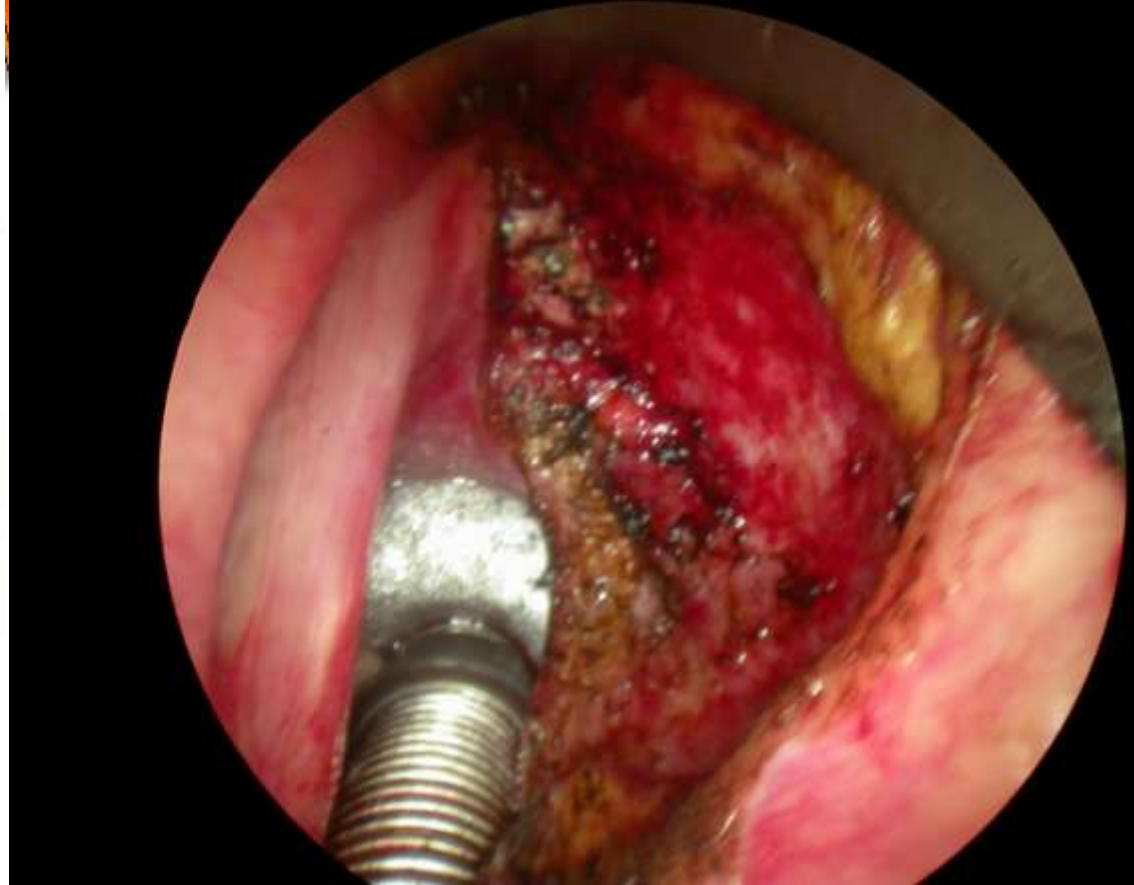
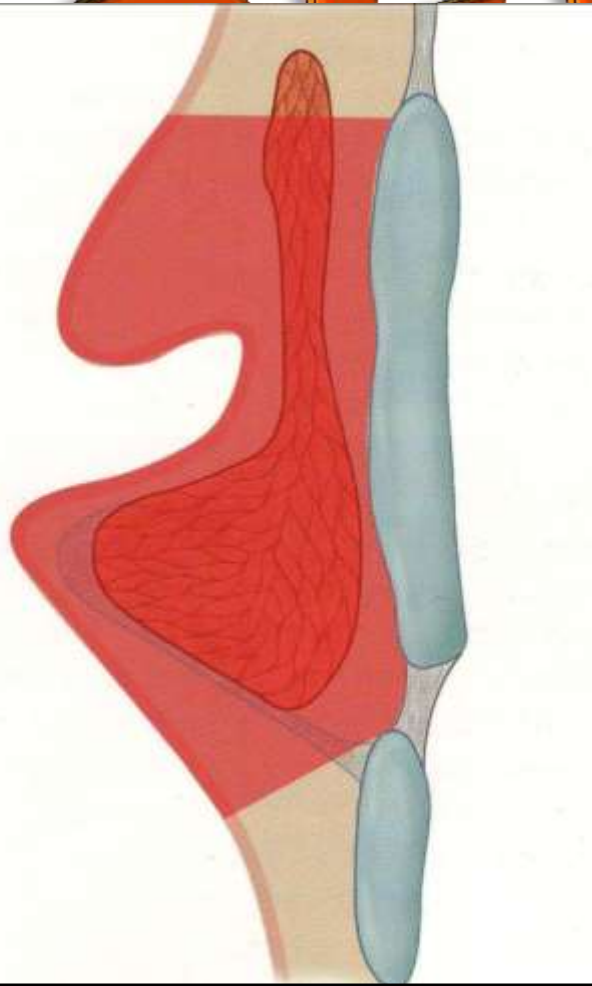
# Type Vb: cordectomie étendue à l'aryténoïde

S



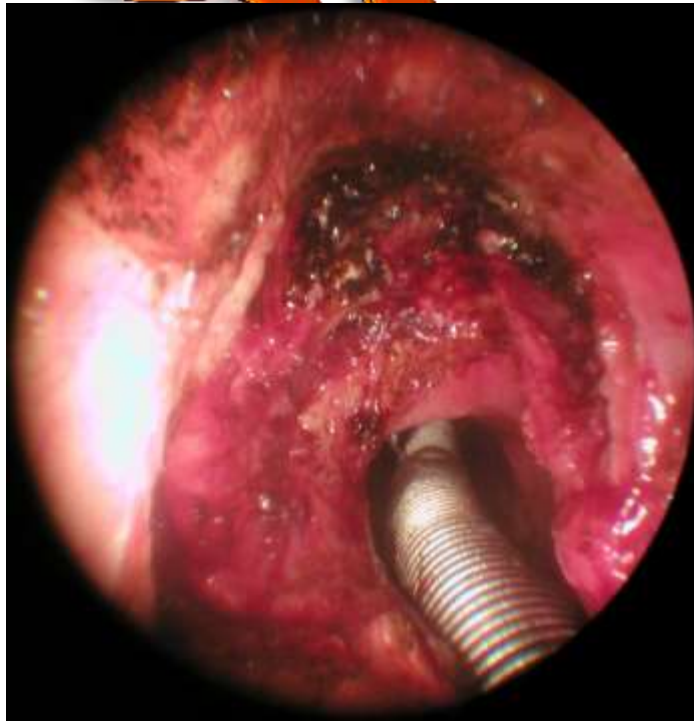
Type Vc: cordectomie étendue à la région supraglottique

LEPPC

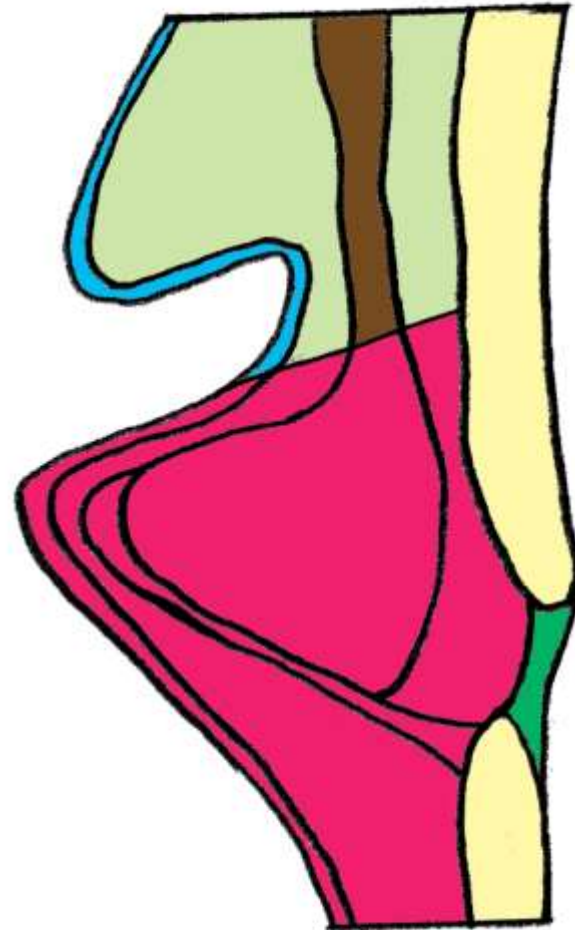


Type Vd : cordectomie étendue à la région sous glottique

# SFPDC



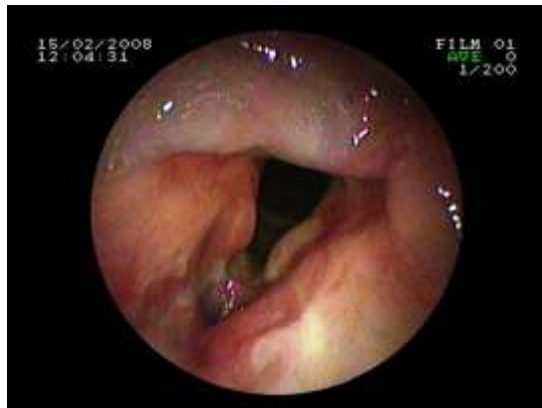2



# PROPOSAL FOR REVISION OF THE EUROPEAN LARYNGOLOGICAL SOCIETY CLASSIFICATION OF ENDOSCOPIC CORDECTOMIES

# SFPPPC

- Introduction de la Cordectomie de type VI
- *M Remacle, C Van Haverbeke, H Eckel, P Bradley, D Chevalier, Djukic et al, 2007 : Eur Arch Otorhinolaryngol*



# 2012



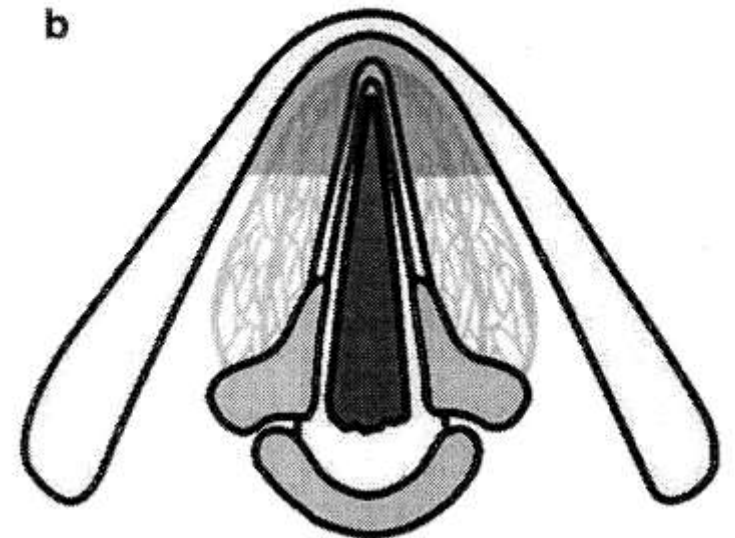
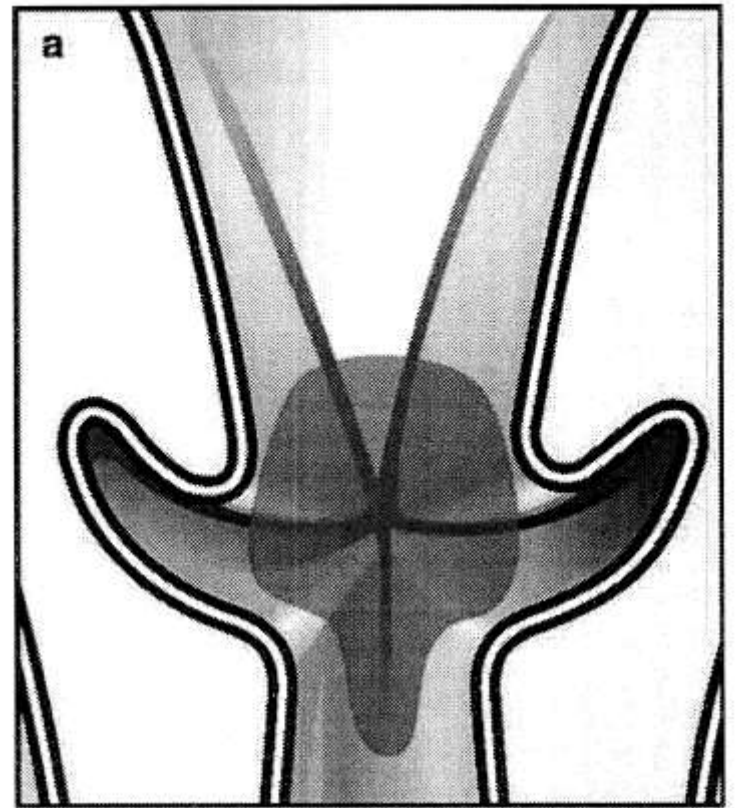
# TYPE VI CORDECTOMY

Tumeurs provenant de la  
commissure antérieure

*Remacle M et al. Eur Arch*

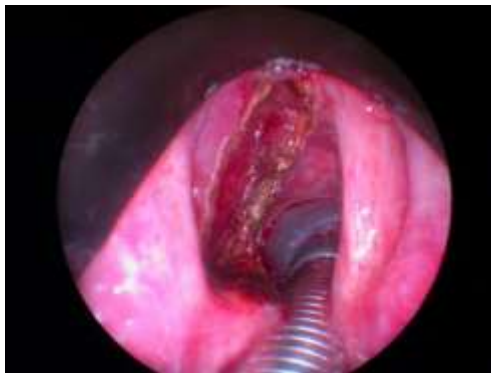*Otorhinolaryngol 2007; 264: 499-504*

Et plusieurs autres  
résections « à la carte » !



# CORDECTOMIE

- Cordectomie : est le terme reconnu et utilisé dans la littérature internationale
- Imprécision étymologique
- « cordectomie partielle ou totale »

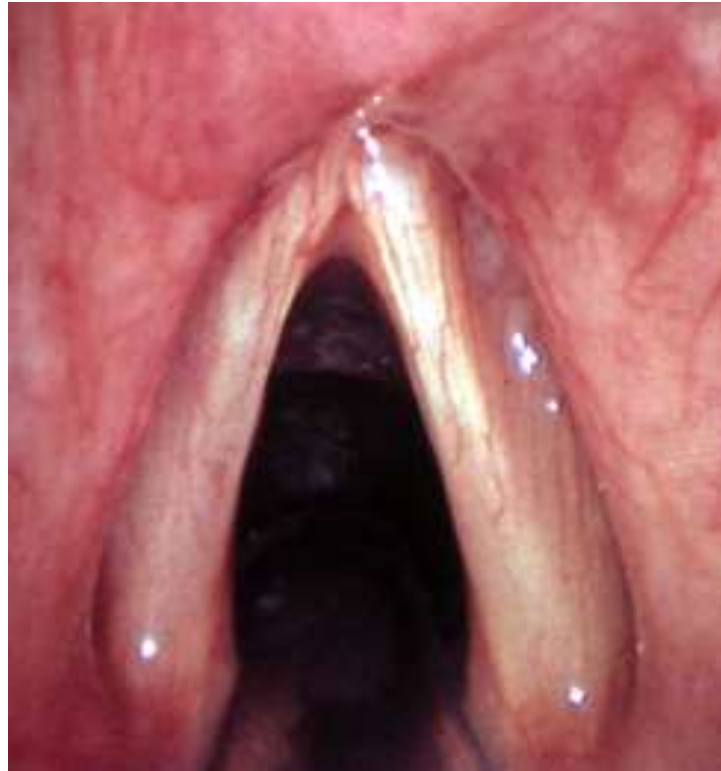

2012



## LE PLI VOCAL

- Portion membraneuse : phonatoire
- Portion cartilagineuse (processus vocal) : respiratoire



12



# SFPPC

- Les cordectomies de type I, II, III : la résection peut ne pas concerner toute la longueur du pli vocal de la commissure antérieure jusque et y compris le processus vocal
  - Résection antérieure, moyenne ou postérieure
- Le processus vocal n'est pas mentionné dans la classification de l'ELS

2012





# CLASSIFICATION TNM

- T1 : tumeur limitée aux cordes vocales (peut atteindre les commissures antérieure et postérieure) avec mobilité normale
  - T1a : tumeur limitée à une corde vocale
  - T1b : tumeur étendue aux deux cordes vocales
- T2 : tumeur étendue à la région supraglottique et/ou sous glottique avec mobilité cordale diminuée
- T3 : tumeur limitée au larynx avec fixation de la corde vocale et/ou extension à l'espace paraglottique, et/ou cortex interne du cartilage thyroïde

2012



## CLASSIFICATION TNM

# SFPPC

- Ne distingue pas les extensions sur toute la longueur de la corde vocale

# 2012



# PROPOSITION D'UNE SOUS CLASSIFICATION

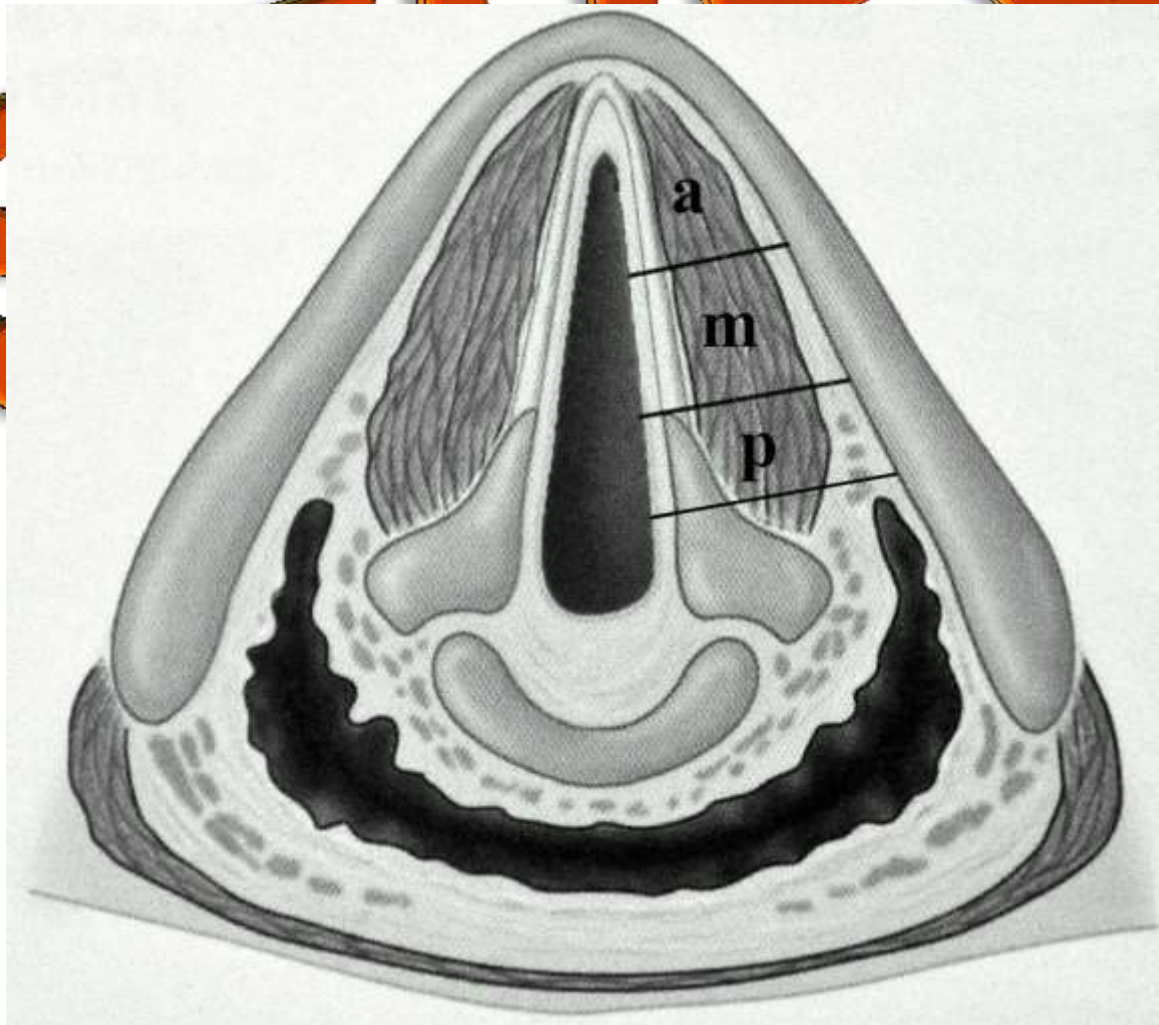
# SFPPC

- Division du pli vocal en :
  - Portion antérieur (a)
  - Portion moyenne (m)
  - Portion postérieure (p) [processus vocal]

# 2012



# PROPOSITION D'UNE SOUS CLASSIFICATION



2



## EXEMPLE

- Cordectomie de type I de la commissure antérieure jusqu'au processus vocal exclu : type I-am
- Cordectomie de type III de la partie moyenne de la corde jusqu'au processus y compris : type III-mp
- Cordectomie de type IV est par définition de type IV-am ; si le processus vocal est réséqué : type IV-p

2012



# AVANTAGES ET INCONVÉNIENTS

- Description de la résection plus précise
- Analyse comparative
  - Résultats oncologiques
  - Qualité vocale
- Alourdit la classification actuelle

