

SFPPC

Schwannome laryngé :
à propos d'un cas

R. PEROUSE, B. COULOMBEAU
GHM des Portes du Sud, Vénissieux

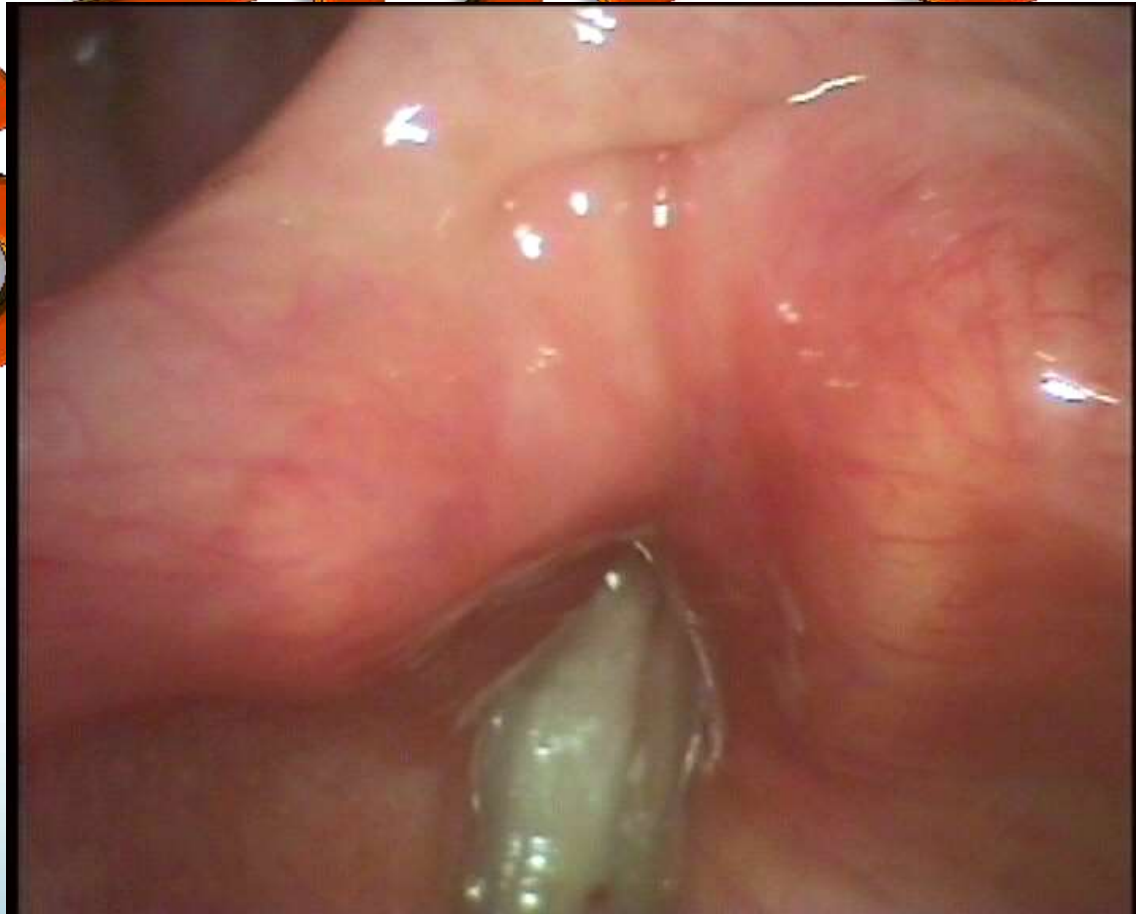2011

Histoire clinique

- Patiente 67 ans, enseignante active
- ATCD, fctrs de risque : 0
- Dysphonie progressivement croissante
- Voix : 
- Vidéostroboscopie : TRÈS difficile

2011

Stroboscopie pré-opératoire

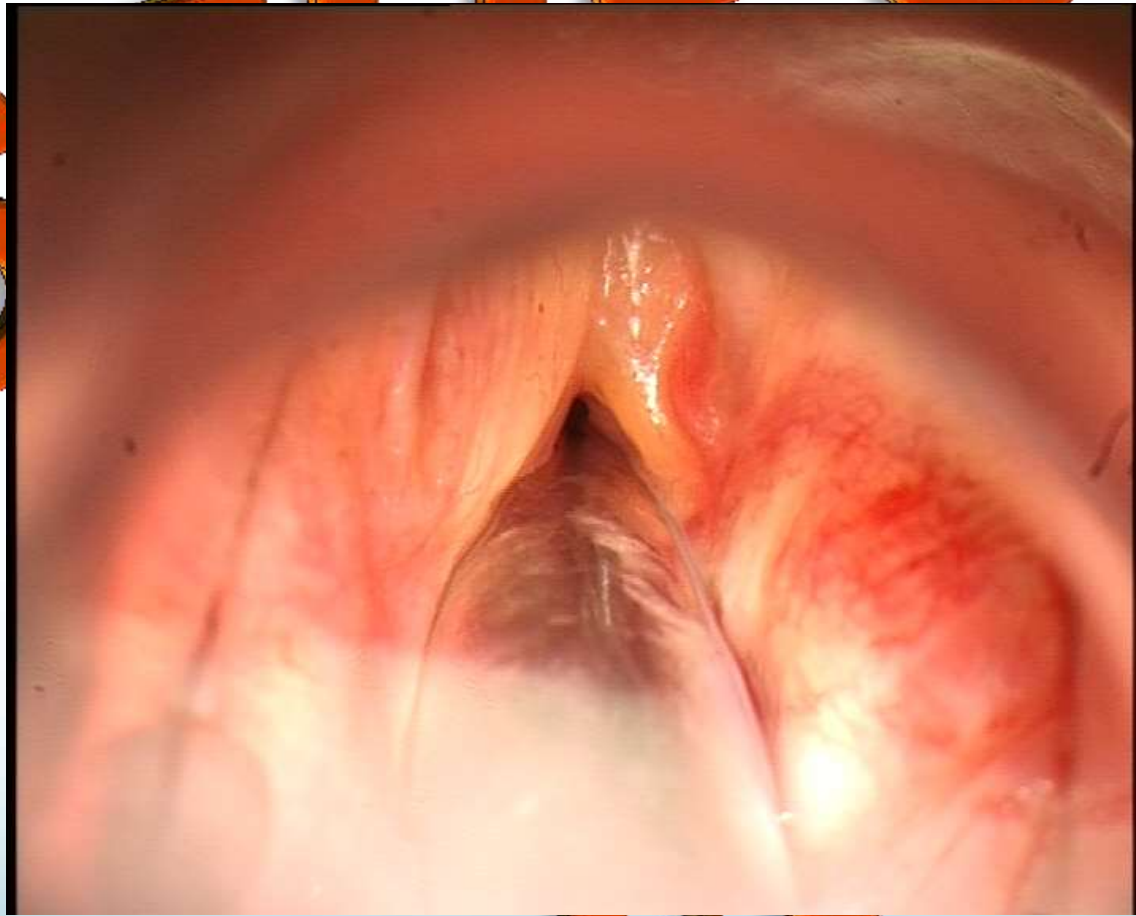


TDM pré-opératoire

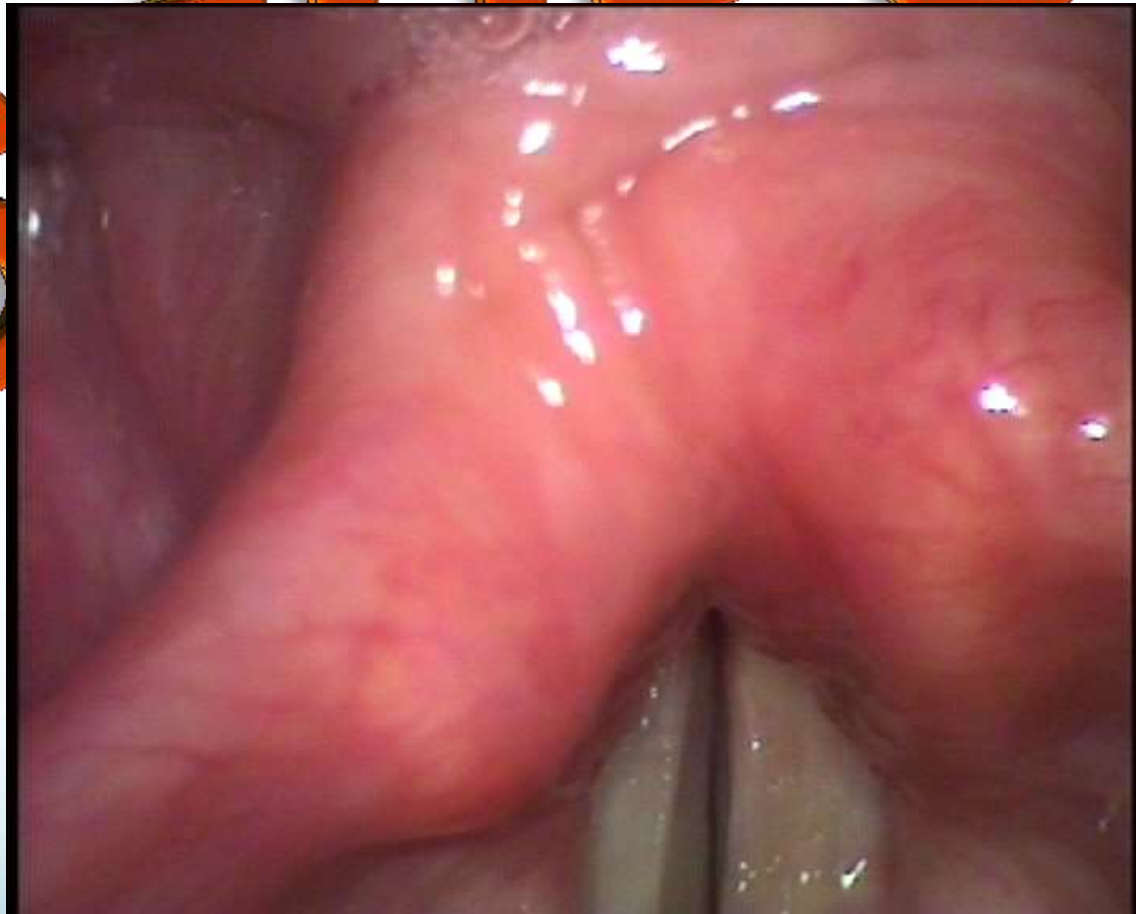- Masse située dans la bande ventriculaire G, bien limitée
- Aucun envahissement de l'espace para-glottique

2011

Intervention (3/2/2011)



Stroboscopie post-opératoire



Discussion

- Kleinsasser : plutôt le RAE, de résection aisée
- Rosen
 - Branches du NLS
 - 120 cas en 85 ans
 - Importante distinction schwannome/neurofibrome

- Kleinsasser : tumors of the larynx, Verlag
- Rosen et al.: Obstructive Supraglottic Schwannoma, Laryngoscope 112 : June 2002

2011

Discussion

- Diagnostic différentiel

- Laryngocèles
- Kystes
- Rhabdomyome
- Et KC...

2011

Traitement

- Endoscopique
- Chirurgical
 - 3 voies d'abord possible
- Cas présenté : surveillance

2011

Conclusion

- Rareté
- Risque respiratoire
- Surveillance
- Résection in toto

2011