

SFPPC

Diplégie cordale post-thyroïdectomie

Pas de panique!!

R.Pérouse-B.Coulombeau
Lyon

2010

Diplégie cordale

- Éventualité rare : fréquence?
 - Certainement <1%

- Circonstances connues

Reprises chirurgicales (monitoring?), Basedow, néoplasies, goitres plongeants.

- Goitre volumineux Makeieff M. Les goitres plongeants *Ann Chir 2000*
- Peix JL. Résultats des réinterventions pour goitres *Ann Chir 1998*

2010

Manifestations cliniques

- Parfois en ouverture au début
 - Ventilation
 - Fausses routes
 - Dysphonie
- Puis inversion de la paralysie
 - Dyspnée
 - Amélioration de la dysphonie

2010

Cas clinique

- Femme 55 ans
- Thyroïdectomie totale (chirurgie:)
- Bradypnée inspiratoire précoce
- Résection endoscopique laser

2010

Stroboscopie préopératoire

Mme R.. Ly..

3 mars 2010

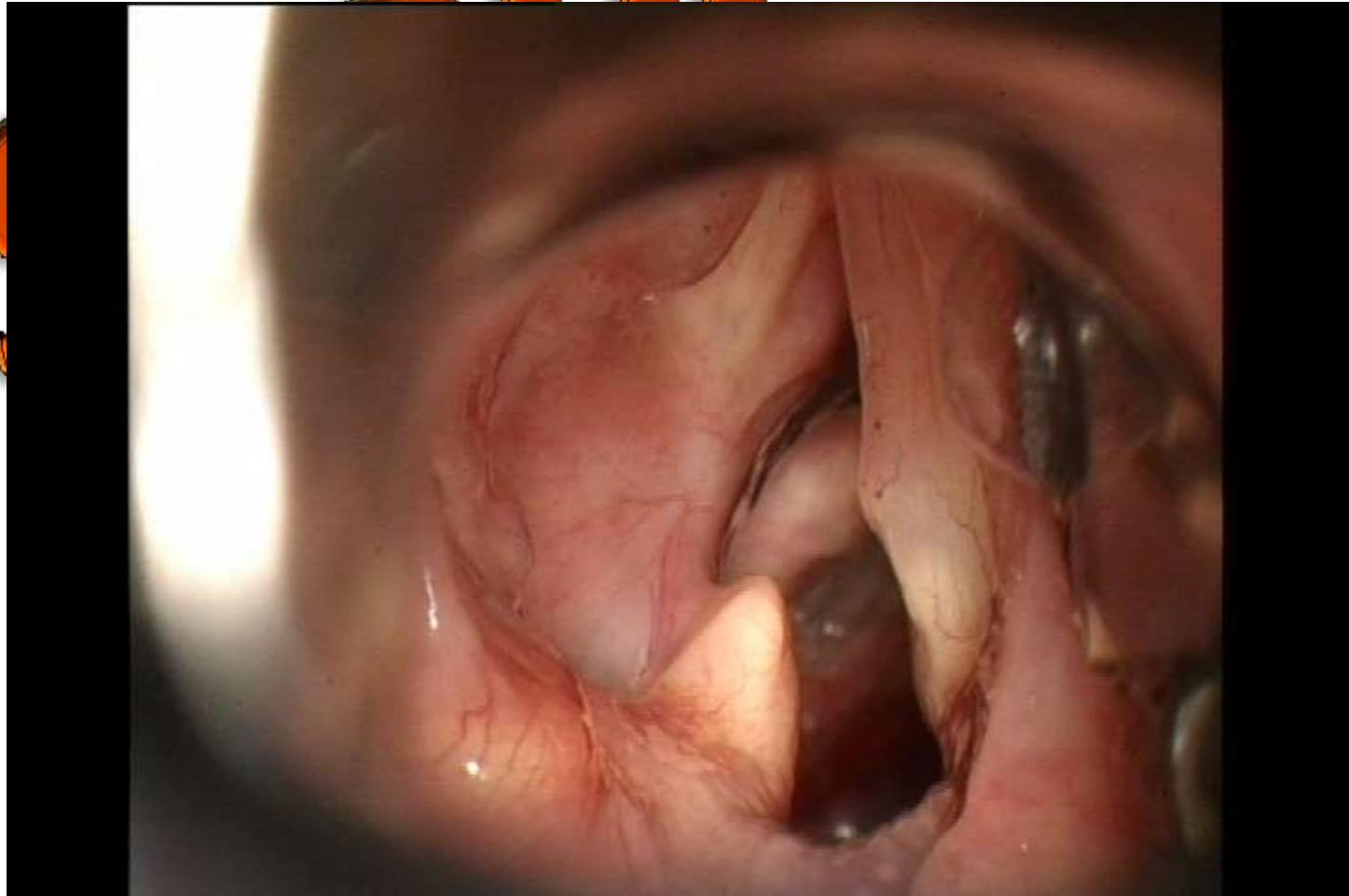
Examen préopératoire

Propositions thérapeutiques

- Injection?
- Thyroplastie?
- Plastie endolaryngée?

2010

Chirurgie



Stroboscopie post-opératoire

Mme R.. Ly..

17 juin 2010
Post-opératoire



Discussion : possibilités thérapeutiques immédiates

SFPPC

- Abstention (récupération++)
- Trachéotomie : selon les circonstances
- Lichtenberger
- Cordectomie/aryténoïdectomie laser

2010

Discussion : possibilités tardives

- Plastique endolaryngé
 - Nécessite des sutures
 - Un matériau mobilisable (bande/ventricule)

Peut nécessiter un geste complémentaire

2010

Conclusion

- Eventualité rare
- Savoir temporiser
- Préférer la trachéotomie si possible

2010