Une ostéophytose rachidienne cervicale révélée par une dysphonie

Cas clinique et revue de la littérature

DESIU Laryngophoniatrie 2019-2020

Mémoire soutenu par Clémence MURE et Marie MEYERS

INTRODUCTION

L'ostéophytose rachidienne cervicale est une pathologie fréquente notamment dans la population âgée et qui atteindrait 20 à 30 % de la population générale. Dans la majorité des cas, elle est asymptomatique et de découverte fortuite[1].
Les causes des ostéophytes cervicaux sont multiples ; des formes traumatiques ou iatrogènes (en particulier, consécutives à une chirurgie rachidienne) ont même été décrites[2]. Généralement, trois étiologies principales pourraient entrainer une atteinte ORL : l'arthrose cervicale évoluée, la spondylarthrite ankylosante qui est une entité clinique bien définie et surtout l'hyperostose squelettique idiopathique diffuse (DISH) ou maladie de Forestier.

La maladie de Forestier est une pathologie caractérisée par une ossification des enthèses (« enthésopathie »). Il faut deux (selon Forestier) ou trois (selon Resnick) ponts intervertébraux contigus pour affirmer l'hyperostose, ainsi que des disques corrects (contrairement à l'arthrose rachidienne) et l'absence de fusion des sacro-iliaques ou des articulaires postérieures (contrairement à la spondylarthrite)[3]. Les atteintes cervicales sont les plus rapportées car elles engendrent des troubles de la déglutition pouvant imposer une chirurgie de décompression.

La présence d'une ostéophytose cervicale antérieure se traduit généralement par l'absence de symptomatologie. On peut aussi retrouver des douleurs aspécifiques telles que des cervicalgies[2]. Les atteintes neurologiques comme un syndrome pyramidal ou des névralgies sont exceptionnelles et surviennent généralement dans les cas d'atteinte rachidienne postérieure[4]. L'implication de l'ostéophystose cervicale en pathologie Orl est rare[5] et les symptômes variés. Le mode de révélation le plus courant est une gêne à la déglutition, évoluant progressivement vers une dysphagie.

Les symptômes laryngés tels que la dysphonie, le stridor ou la dyspnée sont des complications rares.

Nous allons présenter un cas clinique d'un patient dont le mode de révélation d'une ostéophytose cervicale rachidienne fut une dysphonie puis effectuer une revue de la littérature

CAS CLINIQUE

Il s'agissait d'un patient de 86 ans qui a été adressé par son médecin traitant en consultation ORL pour le bilan d'une dysphonie installée depuis deux mois.

Parmi les antécédents du patient, on retrouvait une hémorragie cérébrale en 2012 sans séquelle actuelle et un infarctus du myocarde ancien avec un traitement au long cours par Préviscan. Il avait un tabagisme sevré depuis 40 ans et une consommation d'alcool très occasionnelle.

A l'interrogatoire, le patient décrivait une dysphonie d'apparition brutale lors d'un mouvement d'antéflexion du rachis (« alors que j'étais en train de faire mon lit »).

Il ne signalait ni dysphagie aux liquides ou aux solides, ni fausse route, ni dyspnée inspiratoire.

En revanche, il se plaignait d'une sensation de corps étranger pharyngé quasi permanent.

Sa plainte principale était la dysphonie : « j'ai une voix étouffée, faible et éraillée », intermittente avec une amélioration parfois spontanée au bout de quelques heures.

La voix était également volontiers plus altérée en fin de journée que le matin.

A l'examen clinique, l'IMC du patient était évalué à 24,5 (74kg pour 175 cm).

Une autoévaluation de la voix par le questionnaire *Voice Handicap Index 30* (VHI30) a été réalisé par le patient et a été mesuré à 39/120 (gène globale évaluée à 33%)

Les caractéristiques physiques (P) étaient mesuré à 19 (19/40) : 47%

fonctionnelles (F) à 8 (8/40) : 20%

émotionnelles (E) à 12 (12/40) : 30%

En parole spontanée puis en voix de lecture, la dypshonie a été évalué par le praticien selon le score GRBAS : G2R1B2

L'examen de la cavité buccale et de l'oropharynx était normal.

La palpation des aires ganglionnaires cervicale était libre.

L'examen nasofibroscopique retrouvait une voussure de la paroi pharyngée postérieure droite s'étendant jusque dans la région hypopharyngée. L'examen du larynx était difficile car masqué par la voussure. On retrouvait une hypomobilite laryngée droite avec une inflammation laryngée et une stase salivaire modérée.

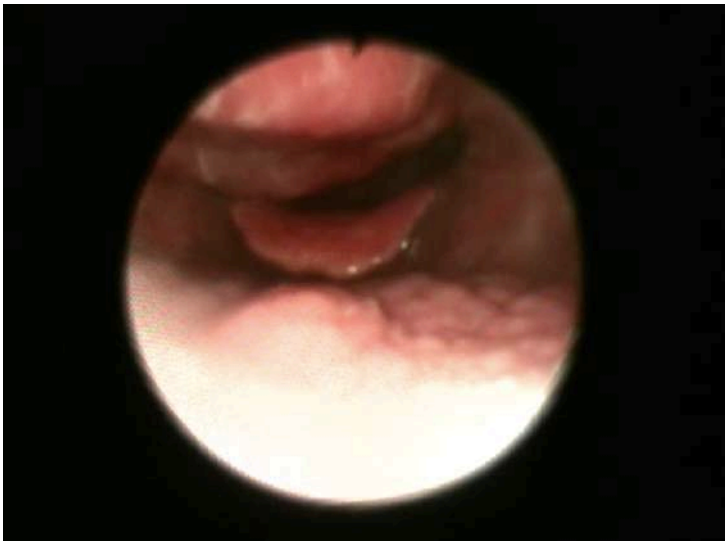

Photo 1 : Voussure de la paroi pharyngée postérieure venant masquer le plan glottique

Photo 2 : Compression du sinus piriforme droit par la voussure pharyngée venant subluxer l'aryténoïde droit

L'examen TDM cervicothoracique montrait :

- un refoulement de la paroi postérieure du pharynx par un volumineux ostéophyte paramédian droit C3-C4-C5 à l'origine secondairement d'une désaxation du plan glottique *(image 1-2)*

- une intégrité de la zone des 3 replis sans remaniement des sinus piriformes en dehors d'un affaissement par compression du sinus piriforme droit *(image 3)*
- un aspect de calcification du ligament longitudinal antérieur thoracique *(image 4)*

Image 1 : TDM cervicothoracique en coupe sagittale médiane : refoulement de la paroi postérieure du pharynx par un volumineux ostéophyte paramédian droit C3-C4-C5

Image 2 : TDM cervicothoracique en coupe axiale du rachis cervical en C4. Ostéophyte cervical antérieur latéralisé à droite en C4

Image 3: TDM cervicothoracique en coupe axiale du rachis cervical en C5 . Ostéophyte cervical antérieur latéralisé à droite venant affaisser le sinus piriforme droit

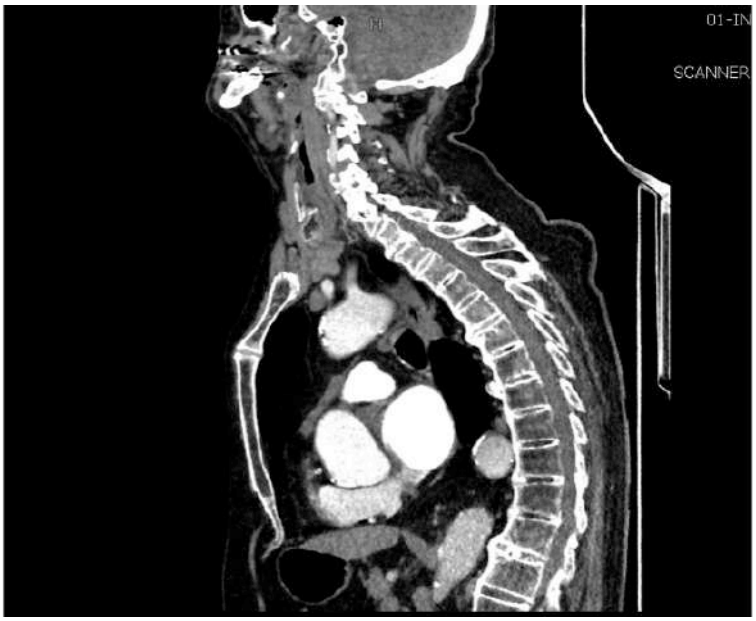

Image 4 : TDM cervicothoracique en coupe sagittale médiane : aspect de calcification du ligament longitudinal antérieur thoracique

L'IRM pharyngée retrouvait une régularité du ruban muqueux pharyngé en regard de l'ostéophytose paramédiane droite C3 - C4 - C5, sans épaississement des parois pharyngées ni infiltration des espaces parapharyngés. Homogénéité du signal de la médullaire des différentes pièces osseuses *(image 5)*

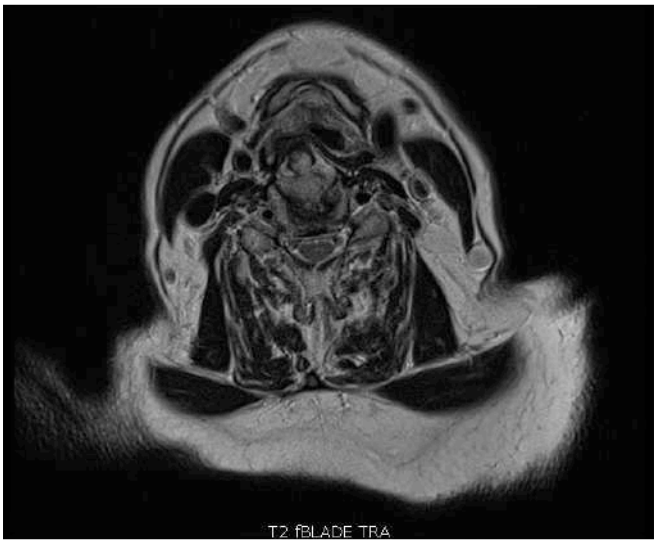

Image 5 : IRM Pharyngée en coupe axiale cervicale C4 en séquence T2 : Ostéophyte cervical antérieur latéralisé à droite

L'option thérapeutique chirurgicale a été récusée compte tenu de l'âge du patient, de la prise d'anticoagulants et de l'absence de signe clinique de gravité tels qu'une dysphagie sévère ou une dyspnée.
Une proposition de rééducation orthophonique a été proposée à ce patient.

DISCUSSION

L'ostéophytose rachidienne cervicale antérieure, observée dans la maladie de Forestier ou dans les cervicarthroses évoluées est fréquemment observées dans la population âgée[6] [7] et peut être révélée en ORL par une dysphagie, une dysphonie, un stridor, une dyspnée, une sensation de corps étranger, une toux ou par un syndrome d'apnées obstructives du sommeil[8]. La dysphagie est le symptôme le plus fréquemment signalé, elle est généralement progressive et plus sévère pour les solides que pour les liquides. Le plus souvent, ce sont les ostéophytes au dépend de C4, C5 ou C6 qui sont en cause [9].

Il s'agit d'une pathologie très peu connue en ORL car rarement symptomatique. La littérature fait état principalement de publications de séries de quelques cas, souvent s'inscrivant dans la maladie de Forestier. Une seule revue de la littérature sur le retentissement en ORL a été retrouvée et retenait 33 articles entre 1992 et 2012 [10] avec une très grande majorité des cas traitant de la dysphagie. Très peu de cas de dysphonie sont publiés et encore plus rarement de dysphonie sans dysphagie associée.

Mécanismes physiopathologiques

Concernant les mécanismes physiopathologiques, la dysphagie pourrait s'expliquer par l'entrave du péristaltisme engendrée par l'ostéophytose au niveau du mur pharyngé postérieur avec un blocage alimentaire essentiellement au niveau des sinus piriformes. [11] Une réduction de mobilité de l'épiglotte et une limitation de l'élévation du larynx pourraient participer à la survenue de la dysphagie, mais également des fausses routes. La dyspnée quant à elle, serait la conséquence non seulement de l'obstacle et de la compression mécanique rétrécissant la lumière respiratoire, mais également d'une inflammation rétrocricoïdienne pouvant être associée à une diminution de la mobilité des cordes vocales[12]. L'inflammation serait également responsable d'une aggravation des symptômes par des lésions mécaniques qui entraineraient fibrose et adhérence.

Hassard et al, [13] rapporte deux cas de dyspnée par œdème laryngé avec paralysie bilatérale avec une ulcération de la région rétro-cricoïdienne à l'endoscopie témoignant d'une probable surinfection. Karkas et al[14], publie en 2008 un cas d'immobilité laryngée associant dyspnée et dysphonie s'améliorant après exérèse neurochirurgical des

ostéophytes. Verstraete et al[15], fait part également de cas de régression d'immobilité laryngée après ablation des ostéophytes et suggère, du fait du caractère réversible de l'immobilité laryngée, que le mécanisme serait plutôt un blocage aryténoïdien secondaire à l'œdème et à la compression veineuse plutôt qu'une compression récurrentielle.
Il peut également exister une dysphonie avec une mobilité normale des cordes vocales.
Seo et al[16], présente un cas de patient dysphonique avec un mouvement paradoxal des cordes vocales, d'autres auteurs mettent en cause des spasmes notamment du crico-pharyngien[17].Les rares cas de dysphonies isolées ne permettent pas d'apporter des explications physiopathologiques claires, la dysphonie résulterait de plusieurs mécanismes complexes probablement aggravée par une presbyphonie.

La presbyphonie toucherait 20% de la population âgée et serait souvent associée à différents troubles fonctionnels ORL (presbyphagie, presbyacousie, presbyvestibulie). La presbyphonie résulterait de plusieurs mécanismes anatomiques et physiologiques liés au vieillissement avec une atrophie musculaire, une modification des propriétés des tissus mous et cartilagineux, une descente du larynx et un assèchement de la muqueuse laryngée. De plus, en raison d'une fonction pulmonaire réduite, l'impulsion respiratoire serait également affaiblie.[18]

Notre cas clinique illustre ces mécanismes mis en évidence dans la littérature. En effet, le patient que nous avons présenté souffre d'une dysphonie marquée mais ne se plaint pas de dysphagie. A l'examen nasofibroscopique, nous observons le bombement pharyngé homolatéral à la pathologie ostéophytique bien décrit dans la littérature avec la stase salivaire visible. L'hypomobilité cordale s'observe aisément, et nous percevons ce blocage aryténoïdien décrit dans la littérature avec impression d'effet de masse qui s'exerce sur celui-ci. La dysphonie dans ce cas pourrait être expliquer par cette hypomobilité cordale ; nous pouvons également émettre l'hypothèse d'une aggravation de celle-ci par une modification des résonnateurs secondaire au bombement pharyngé et par la présence d'une presbyphonie.

Bilan clinique et paraclinique

L'examen clinique doit toujours être complété d'une nasofibroscopie qui permet de mettre en évidence, dans la quasi-totalité des cas décrits, la voussure de la paroi pharyngée postérieure. Les examens complémentaires principalement décrits sont les radiographies standard de profil du rachis cervical, le transit œsogastroduodénal, l'examen TDM cervical. Certains auteurs effectuent une IRM à la recherche d'atteintes médullaires.

En cas de signes respiratoires prépondérants, des épreuves fonctionnelles respiratoires et une imagerie thoracique (cliché standard et TDM) sont recommandées.

La plupart des équipes recommandent la réalisation d'un examen panendoscopique avec prélèvements biopsiques pharyngés et laryngés afin d'éliminer une étiologie néoplasique. [19] En effet, du fait de la rareté de cette étiologie, il convient d'être extrêmement prudent avant d'attribuer à des ostéophytes cervicaux l'origine d'une symptomatologie pharyngolaryngée et de bien envisager l'ensemble des diagnostiques différentiels (néoplasie, diverticule de Zenker…etc) : il s'agit d'un diagnostic d'élimination. [20]

De plus, on remarque dans la littérature qu'il n'existe pas de corrélation rapportée entre la taille de l'ostéophyte et les symptômes mais plutôt entre l'âge du patient et ses symptômes. Probablement que la presbyphagie et la presbyphonie sous-jacente seraient à considérer comme des facteurs contribuant à rendre symptomatiques les ostéophytes cervicaux[21].

Thérapeutique

Concernant la prise en charge, la littérature met en avant la multidisciplinarité et l'approche conservatrice en premier lieu avec la mise en place de mesures hygiéno-diététiques (alimentation mixée, compléments alimentaire) et l'utilisation de traitements médicaux (antalgiques, AINS, corticoïdes, antibiotiques, myorelaxants, IPP) adaptés aux symptômes et à l'examen clinique.[22]

La prise en charge orthophonique parait également indiquée en prenant en compte notamment les facteurs aggravants (presbyphagie, presbyphonie).

En cas d'échec thérapeutique, de la majoration de la dysphagie avec retentissement pondéral, d'apparition de signes laryngés (dyspnée, toux, fausses

routes), il convient d'envisager un traitement chirurgical avec la résection des ostéophytes cervicaux. L'apparition de signes respiratoires doit faire craindre un risque de décompensation brutale notamment chez certains patients à risques (BPCO, tabagisme, RGO) pouvant nécessiter une trachéotomie, qui est le plus souvent temporaire. L'apparition de signes neurologiques signent l'extrême gravité et la prise en charge neurochirurgicale urgente.

La voie d'abord chirurgicale de prédilection est la cervicotomie latérale, du côté de l'ostéophyte, par voie présternocléidomastoïdienne puis rétrolaryngée, en prenant tout particulièrement soin de préserver et de ne pas étirer le nerf récurrent. La désinsertion du muscle long du cou des corps vertébraux, sans dépasser leurs bords latéraux et le refoulement de l'axe trachéodigestif, permet une exposition du mur antérieur des corps vertébraux. La muqueuse pharyngée est délicatement décollée à la rugine pour ne pas être blessée lors de la section des ostéophytes. La résection limitée à la partie saillante vers le pharynx des ostéophytes est suffisante. Aucune discectomie ni stabilisation rachidienne n'est alors nécessaire. En fonction de leur taille et de leur projection, les ostéophytes peuvent être réséqués à l'ostéotome ou par fraisage, une trachéotomie temporaire peut être nécessaire[23]. La voie transorale, plus rare [24]a également été décrite pour l'éxèrese des ostéophytes cervicaux supérieur (C1 à C3). Elle peut être associée à une mandibulotomie pour la voie d'abord.

CONCLUSION

L'ostéophytose cervicale est une pathologie fréquente, souvent asymptomatique, qui constitue une cause rare de pathologies ORL et peut être responsable d'une dysphagie, d'une dysphonie, ou d'une dyspnée. Il convient d'être prudent avant d'attribuer aux ostéophytes cervicaux l'origine de symptômes pharyngolaryngés et de bien envisager l'ensemble des diagnostics différentiels avec un bilan clinique et paraclinique complet. Un traitement chirurgical est envisagé uniquement après échec d'un traitement médical et est réservé pour les formes sévères de dysphagie ou de dyspnée. L'approche médicale est multidisciplinaire et met en avant l'importance de la rééducation orthophonique et de la prise en charge des facteurs aggravants.

BIBLIOGRAPHIE

1 Manceau A, Beutter P, Lescanne E. Ostéophytes cervicaux et pathologie du carrefour aéro-digestif. À propos de 3cas traités chirurgicalement. Ann Otolaryngol Chir Cervicofac 2002

2 Lecerf P, Malard O. How to diagnose and treat symptomatic anterior cervical osteophytes? Eur Ann Otorhinolaryngol Head Neck Dis. 2010

3 Mazières B. Diffuse idiopathic skeletal hyperostosis (Forestier-Rotes-Querol disease): what's new? Joint Bone Spine. 2013 Oct;80

4 Grandville LJ, Musson N, Altman R, et al. Anterior cervical osteophytes as a cause of pharyngeal stage dysphagia. J Am Geriatr Soc 1998

5 Barsamian JG, Cobb LW, Bremer AM, et al. Radiographic, clinical, and histopathologic evaluation with surgical treatment of Fores- tier's disease. J Oral Surg 1985;59:136-41.

6 Bernard Mazières, « Hyperostose vertébrale ankylosante Bernard Mazières Maladie de Forestier et Rotés-Quérol », EMC, 2018.

7 Bernard Mazières, « L'hyperostose vertébrale ankylosante (maladie de Forestier et Rotés-Quérol): du nouveau? », EMC, 2013.

8 D. K. Ribeiro, J. A. Pinto, et G. S. Freitas, « Forestier Syndrome and Obstructive Sleep Apnea: Surgical Treatment », European Annals of Otorhinolaryngology, Head and Neck Diseases 135, no 3 (juin 2018): 209‑11

9 Janaina Oliveira Bentivi Pulcherio et al., « Forestier's Disease and Its Implications in Otolaryngology: Literature Review », Brazilian Journal of Otorhinolaryngology 80, no 2 (avril 2014):

10 Pulcherio et al. Forestier's disease and its implications in otolaryngology: literature review Apr 2014

11 R. E. Martin, M. A. Neary, et N. E. Diamant, « Dysphagia Following Anterior Cervical Spine Surgery », Dysphagia 12, no 1 (1997): 2‑8; discussion 9-10, https://doi.org/10.1007/pl00009513.

12 P. Lecerf et O. Malard, « How to Diagnose and Treat Symptomatic Anterior Cervical Osteophytes? », European Annals of Otorhinolaryngology, Head and Neck Diseases 127, no 3 (juin 2010)

13 A. D. Hassard, « Cervical Ankylosing Hyperostosis and Airway Obstruction », The Laryngoscope 94, no 7 (juillet 1984):

14 Alexandre A. Karkas et al., « Respiratory Distress and Vocal Cord Immobilization Caused by Forestier's Disease », Otolaryngology--Head and Neck Surgery: Official

Journal of American Academy of Otolaryngology-Head and Neck Surgery 139, no 2 (août 2008):

15 W. L. Verstraete et al., « Vocal Cord Immobilisation in Diffuse Idiopathic Skeletal Hyperostosis (DISH) », Acta Oto-Rhino-Laryngologica Belgica 52, no 1 (1998): 79‑84.

16 Joon Won Seo et al., « Anterior Cervical Osteophytes Causing Dysphagia and Paradoxical Vocal Cord Motion Leading to Dyspnea and Dysphonia », Annals of Rehabilitation Medicine 37, no 5 (octobre 2013): 717‑20,

17Hardik SardanaM.Ch.Hitesh « Dysphagia, dysphonia & dyspnoe caused by ostrich beak-like anterior C1-C2 cervical osteophyte », 2019.

18 Wolfgang Angerstein, « [Vocal Changes and Laryngeal Modifications in the Elderly (Presbyphonia and Presbylarynx)] », Laryngo- Rhino- Otologie 97, no 11 (novembre 2018): 772‑76, https://doi.org/10.1055/a-0652-6758.

19 Lecerf et Malard, « How to Diagnose and Treat Symptomatic Anterior Cervical Osteophytes? »

20 Manceau, Beutter, Lescanne, « Ostéophytes cervicaux et pathologie du carrefour aéro-digestif - », 2002, https://docplayer.fr/21439383-Osteophytes-cervicaux-et-pathologie-du-carrefour-aero-digestif.html.

21 T. O. Seidler et al., « Dysphagia Caused by Ventral Osteophytes of the Cervical Spine: Clinical and Radiographic Findings », European Archives of Oto-Rhino-Laryngology: Official Journal of the European Federation of Oto-Rhino-Laryngological Societies (EUFOS): Affiliated with the German Society for Oto-Rhino-Laryngology - Head and Neck Surgery 266, no 2 (février 2009)

22 Pulcherio et al., « Forestier’s Disease and Its Implications in Otolaryngology ».

23 Lecerf et Malard, « How to Diagnose and Treat Symptomatic Anterior Cervical Osteophytes? »

24 Manceau, Beutter, Lescanne, « Ostéophytes cervicaux et pathologie du carrefour aéro-digestif - ».